

Editorial

Artigo de Revisão

Detecção de Fibrilação Atrial pelo Marca-Passo e o Manejo da Anticoagulação Oral nos Dias Atuais.

Relato de Caso

Oclusão de Tronco da Artéria Coronária Esquerda Detectada à Cinecoronariografia em Paciente com Angina Estável: Relato de Caso.

Artigo Comentado

Um Novo Escore para Avaliação de Risco Cardiovascular Pré-Operatório

Memórias da SNNC

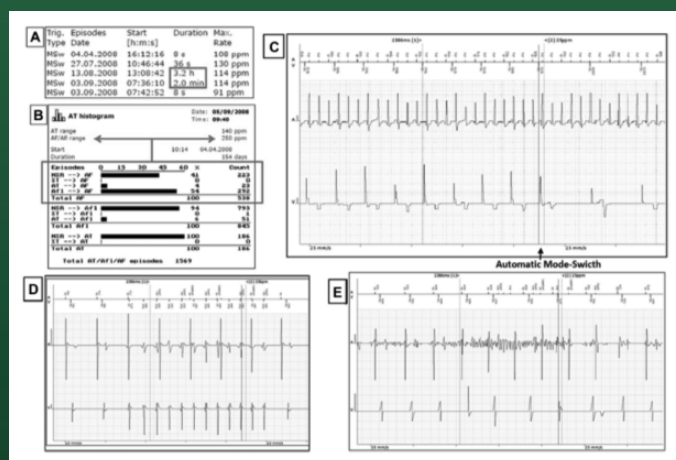


Figura 1 - Registros de eventos de elevada frequência atrial documentados no marca-passo, incluindo eletrogramas característicos de fibrilação atrial (A, B e C) e outros com detecções inapropriadas por taquicardia ventricular (D) e artefatos por ruído no canal atrial (E). Referência: Lima C et al.¹